Medical Terminology

Lecture 6

Reyam Abdulkhuder Mohammed

Al-Mustaqbal University Colleg

roots

Roots are the main part and core meaning and
these are the most common medical root words:

8. Muscloskeleton الهيكل العضلي

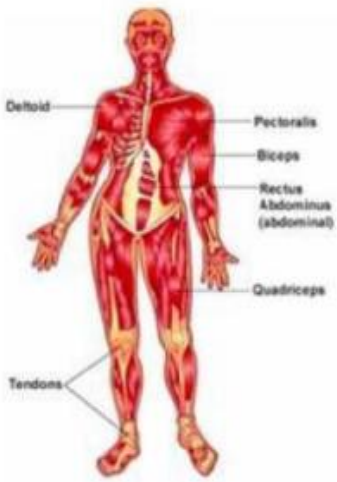

My / Muscul / Myos	Muscle عضلة
Fibr	Fiber الياف
Oste	Bone عضم
Carpal	Wrist رسغ
Thorax	Chest صدر
Phalang	Finger إصبع
Costal	Ribs اضلع
Acro	Extremities اطراف
Brachi	Arm ذراع
Dactyl	Finger, Toe اصبع قدم

Examples

Myopathy (مرض عضلي)

Polymyositis(التهاب العضلات)

Osteoporosis(هشاشة العظام)

Myoplasty (تجميل العضلة)

Myoma (ورم عضلي)

Myocard (عضلة القلب)

9. Audiology السمع

▪Audi / Audit	Hearing سمع
▪Oss	Bone عضم
▪Ot	Ear اذن
▪Tympan:	Ear drum طبلة الاذن

Examples

Otitis=(التهاب الاذن)

Otalgia =(ألم الأذن)

Audiologist =(الطبيب المسؤل عن السمع)

Tympanostomy=(فغر الطبلة)

Audiometry=(قياس السمع)

10. Obstetrics & Gynecology امراض النساء والولادة

Gynec	Women: نساء
Uter/Hyster	Uterus: رحم
Men	Menstruation: الحيض
Oophor/ Ovari:	Ovary: مبيض
Salping	Fallopian tubes : قنوات فالوب
Nat	Newborn: حديث الولادة
Mamm/Mast	Breast: ثدي
Galact	Milk : حليب
Gynec	Women: نساء
Uter/Hyster	Uterus: رحم

Examples

- Hysterectomy استئصال الرحم
- Mastectomy استئصال الثدي
- Oophorectomy استئصال المبيض
- Hysterosalpangiograph تصوير الرحم

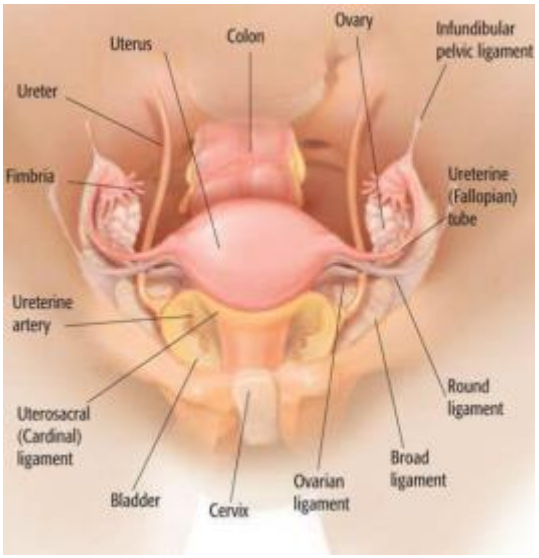

11. Ophthalmology العين

Ophthalm/Opt /Ocul	عين :Eye
▪Irid	قزحية : Iris▪
▪Corne	قرنية : Cornea▪
▪Conjunctiv	الملتحمة:Conjunctiva▪
▪Retin	شبكية: Retina▪
▪Scler	تصلب : Hardening▪
▪Lacrim	دمع : Tear▪
▪Phot	ضوء : Light▪

Examples

- Conjunctivitis: إلتهاب الملتحمة
- Ophthalmoscope: منظار العين
- Lacrimal gland: الغدة الدمعية
- Retinopathy: مرض الشبكية
- Optic atrop : ضمور العصب البصري