



Medical Terminology

Lecture five

Reyam Abdulkhuder Mohammed

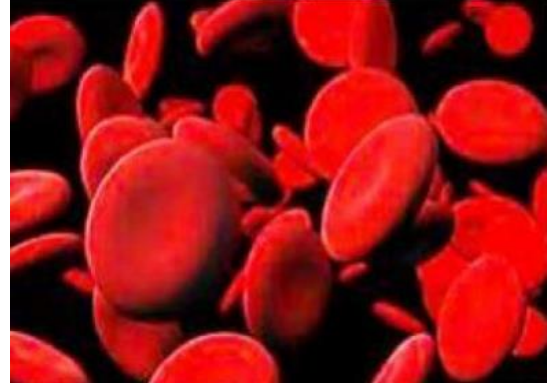Al-Mustaqbal University Colleg

roots

Roots are the main part and core meaning and these are the most common medical root words:

4. Hematology

- **Haem /Haemat: Blood:** دم
- **Ven /Phleb: Vein:** وريد
- **Leuk / Albin: White :** بياض
- **Erythr: Red:** احمر
- **Arteri: Artery:** شريان
- **Lymph: Lymph:** لمف



Examples

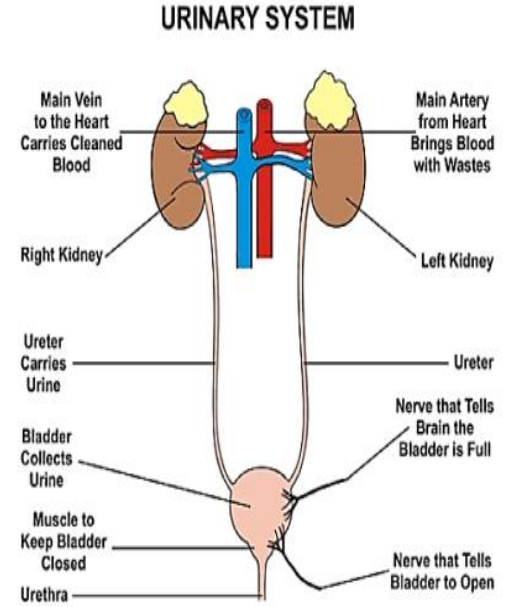
- **Haemophilia** سيولة الدم
- **Haematuria** ادرار معه دم
- **Erythrocyte** خلايا دم حممر
- **Leukocyte** خلايا الدم الببيض
- **Haematoma** ورم دموي
- **Phlebitis** التهاب وريدي

5. Urinary System

- **Ur: Urine, Urinary tract:** بول، مسالك بولية
- **Ureter: Ureter:** الحالب
- **Urethr: Urethra:** الاحليل
- **Nephr / Ren: Kidney:** كلية
- **Cyst: Urinary bladder:** مثانة بولية
- **Pelv: Pelvis, Hip region:** منطقة الحوض
- **Adren: Adrenal gland:** الغدة الكظرية
- **Pyel: Renal pelvis:** الحوض الكلوي

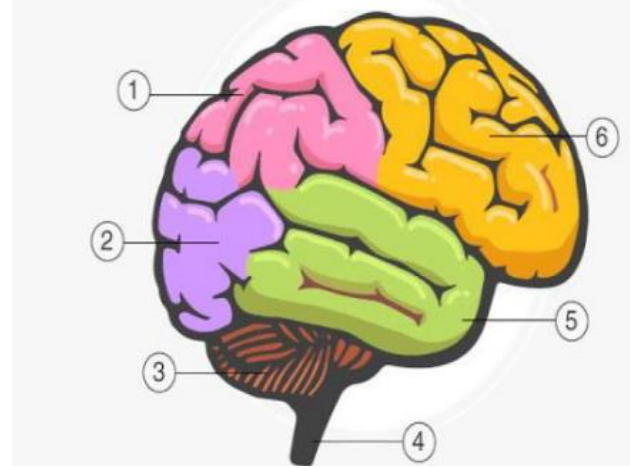
Examples

- **Nephropathy** مرض الكلى
- **Renal failure** الفشل الكلوي
- **Urethritis** إلتهاب الاحليل
- **Nephrectomy** استئصال الكلية
- **Nephrologist** اخصائي أمراض الكلى
- **Cystoscope** ناظور المثانة



6. Neurology

- **Neur: Nerve:** عصب
- **Encephal: Brain:** دماغ
- **Cephal: Head:** رأس
- **Cerebell: Cerebellum:** المخيخ
- **Cerebr: Cerebrum:** المخ
- **Crani: Skull:** جمجمة
- **Myel: Spinal cord, Bone marro:** نخاع العظم / النخاع الشوكي
- **Thalam: Thalamus:** المهاد
- **Plex: Plexus:** الضفيرة العصبية
- **Pituitar: Pituitary:** الغدة النخامية
- **Ganglion: Ganglion:** العقد

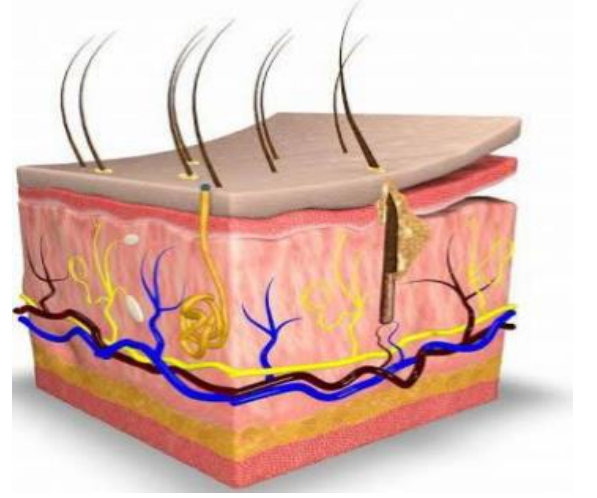


Examples

- **Craniotomy** ثقب الجمجمة
- **Neuropathy** مرض عصبي
- **Neuritis** التهاب الاعصاب
- **Encephalopathy** مرض الدماغ
- **Cranial nerves** اعصاب دماغية

7. Dermatology

- **Derm / Cutane/ Dermat : Skin:** جلد
- **Albin / Leuk: White:** ابيض
- **Erythem: Redness :** احمرار
- **Adip: Fat:** دهون
- **Cyan: Blue:** ازرق
- **Erythr/Erythemat: Red :** احمر
- **Hydr: Water:** ماء
- **Kerat: Hard:** صلب



Examples

Dermatitis التهاب الجلد

Dermatoplasty تجميل الجلد

Albinism المهق

Cyanosis زرقة او ازرقاق