

Lab.7.

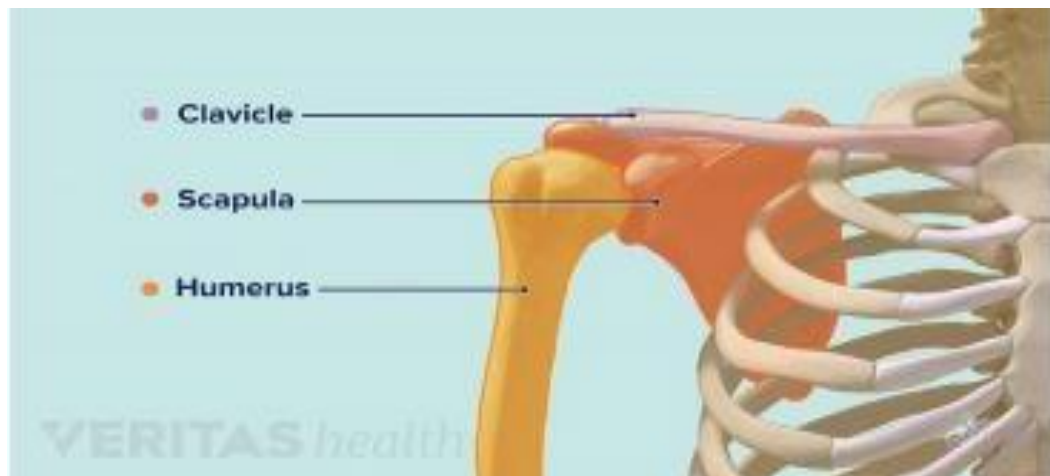Limb

✓ The upper limb consist of

- ✓ Shoulder
- ✓ Arm (Humerus)
- ✓ Forearm
- ✓ Hand

Shoulder

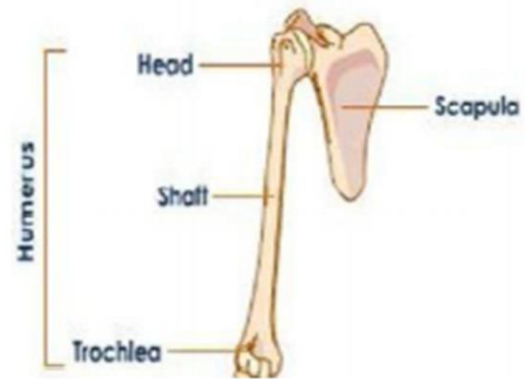1. The scapula
2. The humerus
3. The clavicle



Arm (Humerus)

▪ Humerus consist of :

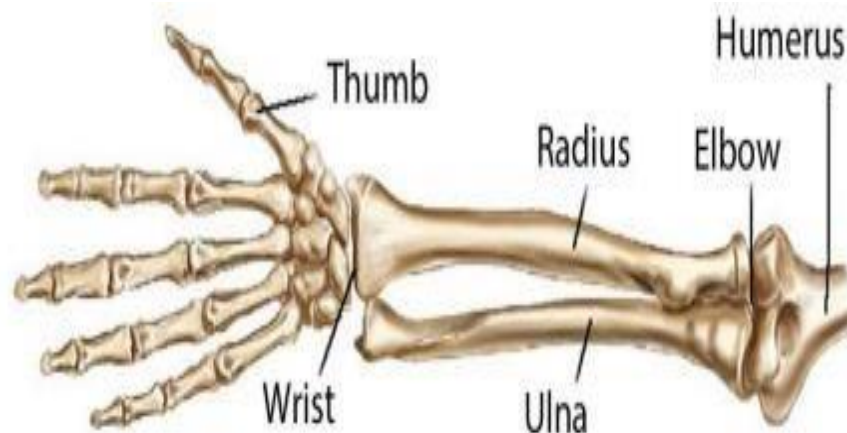- ✓ Head
- ✓ Body(shift)
- ✓ Trochlea



Forearm

□ Forearm consist of :

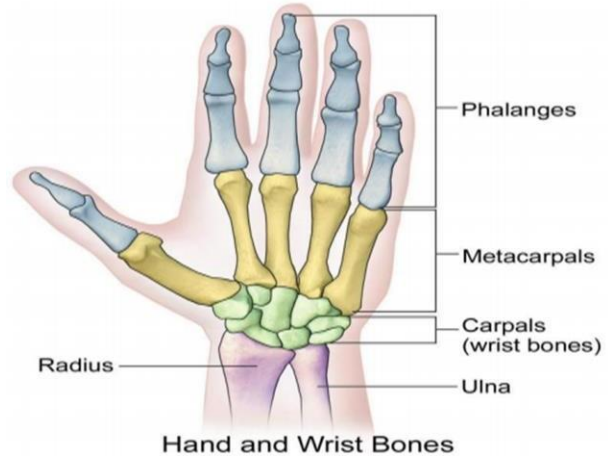
- ✓ Radius
- ✓ Ulna



Hand

The Hand consist of :

- ✓ carpals : eight small bones
- ✓ metacarpals: five bones
- ✓ phalanges

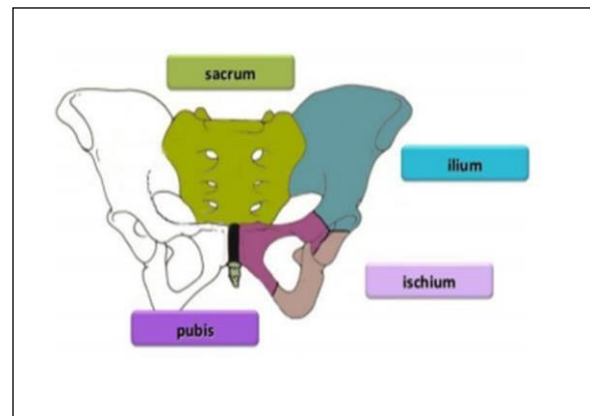


Lower Limb

The Lower limb consist of :

1) Pelvic bone

- ✓ Ilium
- ✓ Ischium
- ✓ Pubis

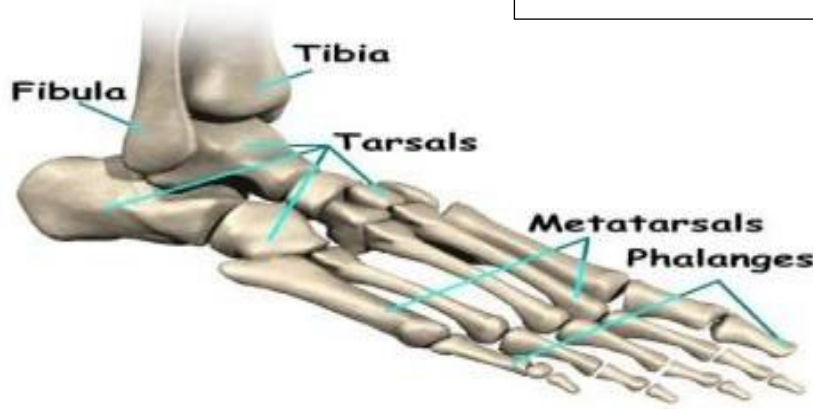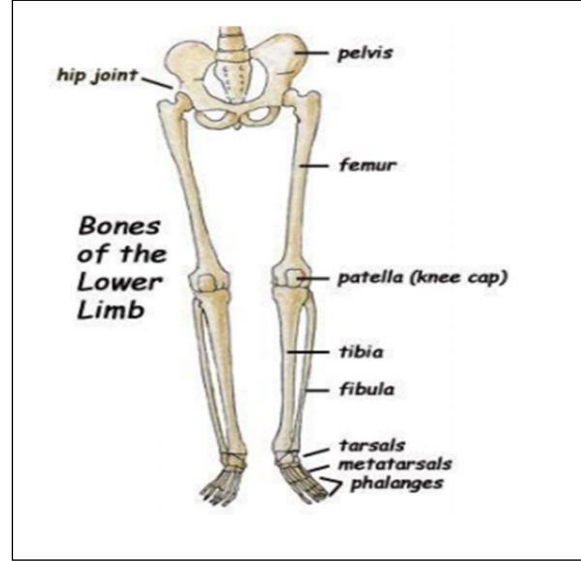


2) Bones of Leg

- ✓ Thigh
- ✓ the tibia and fibula

3) Bones of Foot

- ✓ talus and the calcaneus
- ✓ tarsal bones
- ✓ metatarsals
- ✓ phalanges



صوموا عن النفاق والشر والأذى والغل وكسر الخواطر قبل ان تصوموا عن الطعام ***

قد يعيش الانسان سنين طويلة دون أن يبقى له أي أثر في قلوب من حوله ويعيش سنوات قلائل ويبقى أثره زمنا طويلا لأنه قد خلف طيب الأثر وانقاه دعوة صادقة أو احسانا يتبعه أثره حتى القبر ويوم الحساب يكون من الفائزين بالجنة يا رب اجعلنا ممن أحسنوا فتركوا طيب الأثر في الدنيا والآخرة ***

طلابي الاعزاء كونوا ذو اثر طيب بكل مكان تذهبون اليه ***

رمضان كريم *
د. زهراء ماجد



Medical Laboratory Techniques Department

Assistant teacher . Zahraa majid abd alameer

First class

